

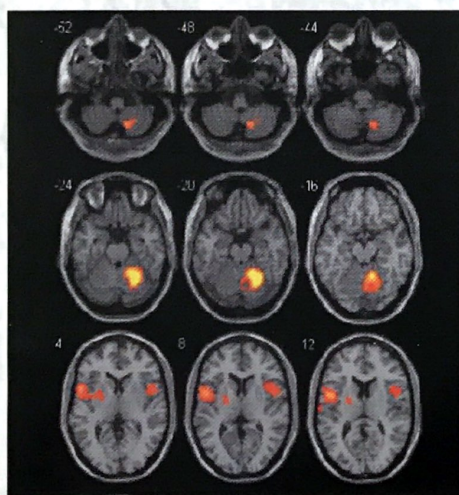
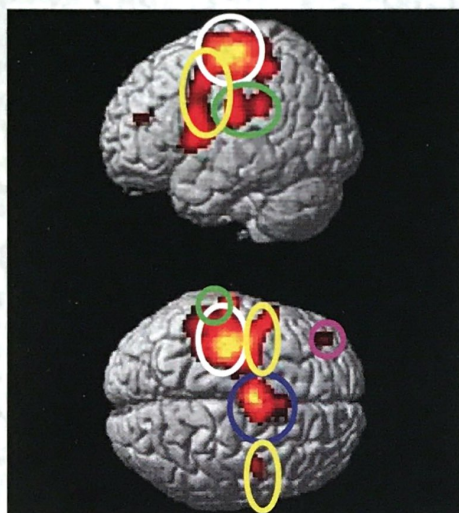
Анналы

клинической и экспериментальной

НЕВРОЛОГИИ

3

3 экз.



Оригинальные статьи

Клиническая неврология

Нейроспецифические пептиды при атеротромботическом инсульте
 фМРТ в оценке сенсомоторной системы
 Система «Lokomat» в реабилитации больных после инсульта
 Дежа вю при опухолях головного мозга
 Оптическая биопсия мозга

Клинический разбор

Системная неходжкинская лимфома у больного с туберкулезом
 и СПИДом

Технологии

Интерфейс мозг-компьютер как новая технология нейрореабилитации

Научный обзор

Нейровизуализация восстановления двигательных функций
 после инсульта

Кафедра

История самарской неврологической школы

Информация

Об учреждении премии имени профессора П.Я. Гапонюка
 в области сосудистой патологии мозга

2011 13

Использование пассивной двигательной парадигмы в оценке сенсомоторной системы методом функциональной МРТ

Л.А. Добрынина, Е.И. Кремнева, Р.Н. Коновалов, А.С. Кадыков

Научный центр неврологии РАМН (Москва)

Было проведено исследование нейрональных сетей сенсомоторной системы семи здоровых добровольцев при выполнении активных и пассивных движений правым и левым указательным пальцем в заданном темпе методом функциональной МРТ (фМРТ). При обработке полученных данных для обеих парадигм было выявлено доминирование активации первичной сенсомоторной, премоторной, дополнительной моторной коры, вторичных сенсорных зон на стороне, противоположной движению, а также активации в полушарии мозжечка, соответствующем стороне движения. Было показано совпадение зон региональной активации, а также объема активации, амплитуды и координат вокселей с максимальными значениями в первичной моторной и сенсорной коре. Полученные данные позволяют использовать пассивные движения наряду с активными для исследования сенсомоторной коры и рекомендовать парадигму пассивных движений указательным пальцем в заданном темпе для исследования сенсомоторной системы больных с двигательными нарушениями.

Ключевые слова: фМРТ, сенсомоторная кора, двигательное восстановление, пассивные движения, активные движения

Изучение движений в норме и патологии неразрывно связано с исследованием анатомо-физиологических особенностей и функции сенсомоторной системы. Появление метода функциональной МРТ, позволяющего неинвазивно картировать нейрональные сети двигательного системного модуля и оценивать внутрисетевое взаимодействие, значительно улучшило понимание нейрональных механизмов движения и приблизило возможность управления ими для оптимизации восстановления движений при патологии. В большинстве исследований используется фМРТ, основанная на измерении уровня оксигенации крови (Blood Oxygenation Level Dependent – BOLD). Выполнение определенного задания приводит к повышению активности задействованных пулов нейронов (нейрональная сеть), что сопряжено с увеличением локального мозгового кровотока, повышением концентрации оксигемоглобина в ткани и выведением дезоксигемоглобина в локальную капиллярную сеть. Выраженность выявляемой при этом активации на фМРТ имеет обратно пропорциональную зависимость от концентрации дезоксигемоглобина, обладающего парамагнитными свойствами [1].

В последнее десятилетие отмечается возрастающий интерес к изучению изменений, происходящих в коре головного мозга больных с инсультом. Исследования фМРТ сенсомоторной системы здоровых добровольцев и пациентов с двигательными нарушениями после инсульта позволили установить, что восстановление движений происходит вследствие функциональной реорганизации мозговых нейрональных сетей в структурно и функционально неповрежденных областях головного мозга, что приводит к замещению поврежденных областей или тех областей, с которыми нарушено сообщение [3, 10, 19, 29, 30]. Идентификация нейрональных сетей у больных с разной степенью двигательного дефицита на разных стадиях восстановления после инсульта позволит уточнить оптимальную модель восстановления и роль каждого компонента нейрональной сети в восстановлении. Дальнейшее изучение и совершен-

ствование методик локального воздействия на пластическую адаптацию коры (различные виды транскраниальной магнитной стимуляции) в будущем позволит использовать их для ремоделирования нейрональных сетей путем снижения активации в мозге, приводящей к неблагоприятному эффекту, и усиления активации, сопряженной с улучшением двигательной функции, с целью оптимизации процесса восстановления. Одним из ведущих ограничений в использовании фМРТ для данной категории больных является отсутствие адекватной и воспроизводимой парадигмы при двигательных расстройствах с невозможностью самостоятельного выполнения тестов или патологическими синкинезиями. Абсолютное большинство проведенных к настоящему времени исследований по оценке двигательного восстановления методом фМРТ основано на использовании активных движений (активная двигательная парадигма), что предполагает наличие у больного легкого двигательного дефицита или отсутствие такового [4, 9, 23, 29, 30]. Изучение данного ограниченного контингента больных затрудняет экстраполирование получаемых данных на больных с более выраженным двигательным дефицитом, и воспроизводимость результатов.

Оригинальным подходом, способным в полной мере реализовать клинический потенциал фМРТ для больных с двигательными нарушениями разной степени тяжести, может стать исследование активации сенсомоторной коры при пассивных движениях [15]. Результаты фМРТ-исследований по сопоставлению региональной активации мозга при пассивных и активных движениях в разных суставах конечностей сильно варьируют при разных условиях эксперимента. М. Косак и соавт. (2010) при картировании двигательного гомункулюса во время активных и пассивных движений во всех крупных суставах не получили различия в объеме активации в зонах интереса [15]. В отличие от этого С. Sahuou и соавт. (2004) при движениях в голеностопном суставе выявили большую активацию при активных движениях [25]. Исследования Н. Reddy и соавт. (2001), использовавших парадигму движения в лучезапяст-

ном суставе в условиях периферической денервации, показали, что пассивное движение, по сравнению с активным, вызывает сдвиг зоны активации к соматосенсорной коре [21]. Противоречивость литературных данных, с одной стороны, и необходимость получения парадигмы для изучения процессов реорганизации коры и особенностей восстановления у больных с выраженным двигательным дефицитом, с другой стороны, определили цель настоящего исследования.

Цель исследования: уточнить возможность использования пассивных движений для оценки нейрональных сенсомоторных сетей методом фМРТ, основанном на BOLD-сигнале (фМРТ-BOLD).

Материалы и методы

Участники исследования

Было обследовано 7 здоровых добровольцев (4 мужчины и 3 женщины; средний возраст – 25,5 лет). Все испытуемые были правшами.

Протокол МРТ-исследования

Все результаты МРТ были получены на МР-сканере Siemens Magnetom Avanto 1,5 T со стандартной катушкой для головы одномоментно.

Стандартный протокол исследования включал следующие режимы:

- 1) T2 в аксиальной проекции – оценка патологических изменений вещества головного мозга.
- 2) 3D-T1-градиентное эхо в сагиттальной проекции – получение анатомических данных. Для каждого исследуемого получено 176 срезов, покрывающих весь объем вещества мозга (TR – 1940 мс, TE – 3,1 мс, угол наклона – 15 град, матрица – 256×256 мм, толщина среза – 1,0 мм, размер воксела – 1×1×1 мм).
- 3) T2*-градиентное эхо в аксиальной проекции – получение функциональных данных (4 набора для каждой из парадигм). Каждый T2*-градиентное эхо режим включал 64 измерения всего объема вещества мозга (TR – 3750 мс, TE – 47 мс, угол наклона – 90 град, матрица – 64×64 мм, толщина среза – 3,0 мм, размер воксела – 3×3×3 мм, 36 срезов в слабе).

Парадигма

Добровольцы помещались в аппарат МРТ в положении лежа на спине с закрытыми глазами. Голова, предплечья и кисти удерживались с помощью иммобилизационных устройств. Исследуемых просили расслабиться и не совершать движений кроме тех, о которых оговорено дополнительно. Движения осуществлялись в запястно-фаланговом суставе указательного пальца в виде разгибания до 45° с последующим возвращением до горизонтального уровня с постоянной частотой 1 Гц. Парадигма состояла из 3 последовательных блоков: движения 30 сек и отдых 30 сек. В первой сессии выполнялись самостоятельные движения (активная двигательная парадигма) последовательно правым и левым указательным пальцем, во второй сессии –

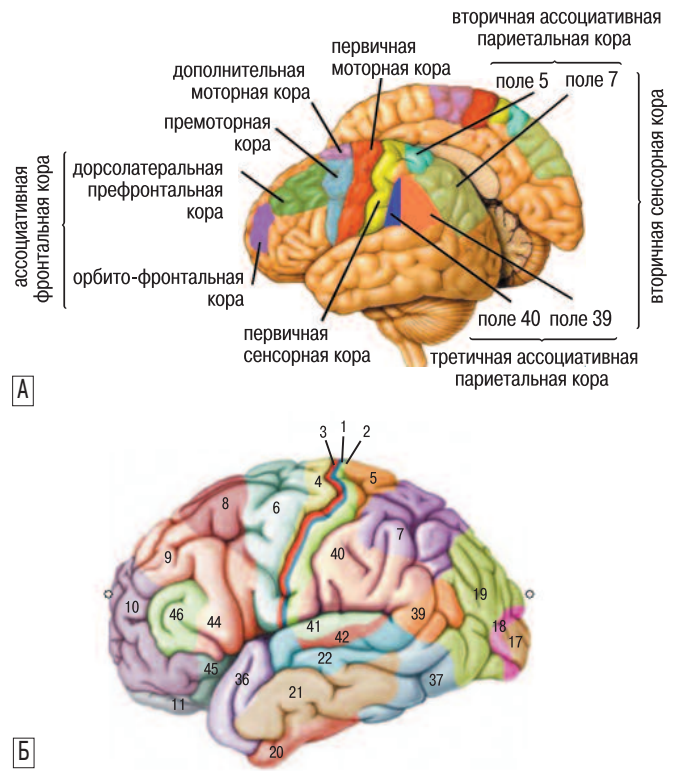


рис. 1: Схематическое расположение основных областей сенсомоторной коры головного мозга (А), полей Бродмана (Б).

пассивные движения (пассивная двигательная парадигма) в той же последовательности. Пассивные движения осуществлялись одним исследователем.

Анализ результатов фМРТ

Применялся стандартный протокол обработки с применением программы SPM5 (статистического параметрического картирования) отдельно для каждой парадигмы на этапе предварительной обработки (<http://www.fil.ion.ucl.ac.uk/spm>). Все объемы функциональных данных были выровнены относительно первого для коррекции движения испытуемого. Далее средний функциональный файл линейно сопоставлялся с соответствующим анатомическим файлом с последующей пространственной нормализацией первого (3×3×3мм) и второго (1×1×1мм) относительно стандартного пространства координат MNI (модель Montreal Neurological Institute основана на обсчете изображений в режиме T1 головного мозга 152-х канадцев в стереотаксической системе координат Talairach). Непосредственно перед статистическим анализом преобразованные функциональные данные размывались при помощи гауссовой функции с размером ядра 10×10×10 мм для увеличения соотношения сигнал-шум и компенсации вариабельности строения извилин между субъектами.

Статистические параметрические карты были сформированы на основании повоксельного сравнения при помощи общей линейной модели [11]. Для снижения артефактов от движения пациента параметры ригидной трансформации при выравнивании вводились в качестве регрессоров при статистической обработке первого уровня (для каждого испытуемого). При групповом анализе применялась модель с фиксированными уровнями факторов (fixed effects model). Полученные результаты t-статистики

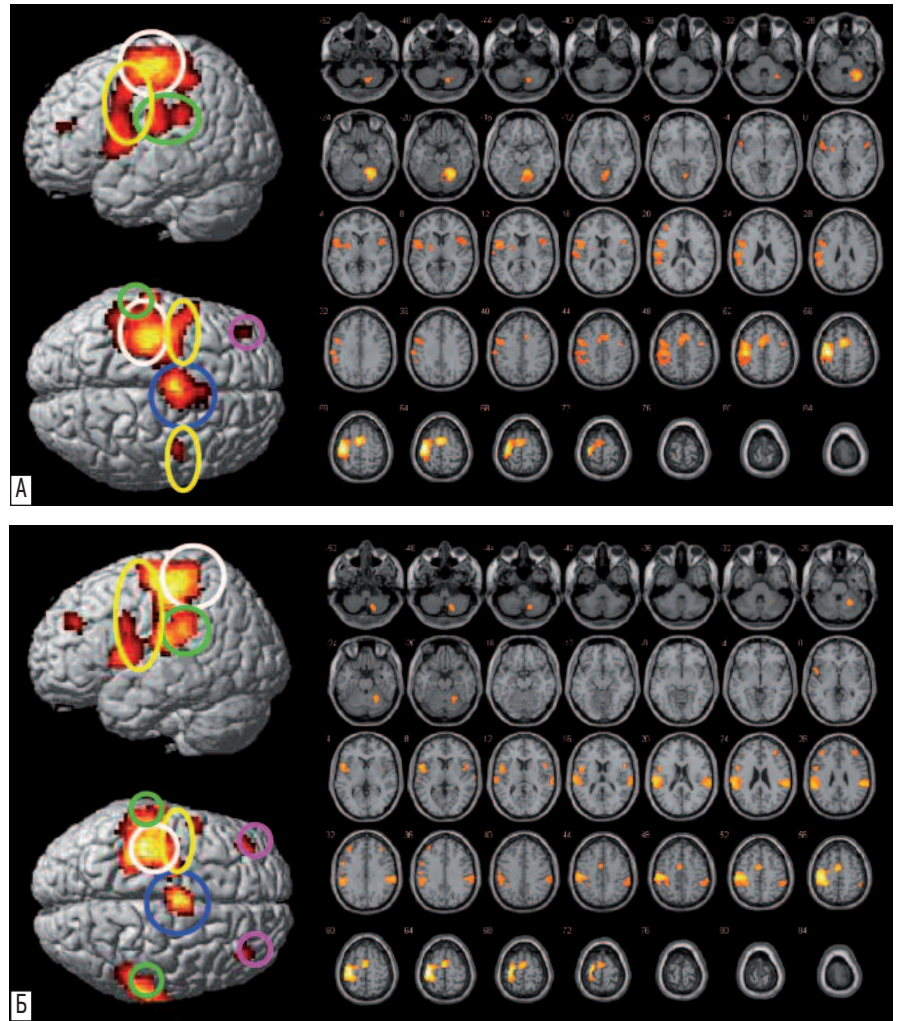


рис. 2: фМРТ-BOLD карты активации группового анализа семи здоровых исследуемых при активном (А) и пассивном (Б) движении правым указательным пальцем, наложенные на 3D изображения мозга (вид со стороны полушария противоположного движению и сверху) и аксиальные срезы мозга. Обозначения: белым цветом обведена сенсомоторная кора, желтым – премоторная кора, синим – дополнительная моторная кора, зеленым – вторичная сенсорная кора, сиреневым – орбитофронтальная кора. Цифры на аксиальных срезах соответствуют их расположению по оси z (расстояние в мм до среза относительно референтной плоскости (0) на уровне передней спайки мозга).

(SPM{t}) были трансформированы в нормальное стандартное распределение (SPM{z}). Воксельный порог активации соответствовал $pFWECorr < 0,05$ с поправкой на множественные сравнения, $z > 3,09$. Кластерный порог активации определялся при нескорректированном для множественного сравнения уровне $puncorr < 0,05$.

Были проанализированы области региональной активации при выполнении активных и пассивных движений. Двусторонними областями интереса являлись первичная сенсомоторная кора (СМК) (поля по Бродману 4, 3, 2, 1), премоторная кора (ПМК) (поле 6), дополнительная моторная кора (ДМК) (поле 6), вторичная сенсорная кора (ВСК), включающая вторичную (поля 5, 7) и третичную (поля 40, 39) ассоциативную теменную кору, префронтальная ассоциативная кора и мозжечок (рис. 1). Локализация активированных зон коры уточнялась по координатам активированных кластеров в программе MNI152 с последующим наложением на функциональные данные маркированных шаблонов полей Бродмана и извилин с помощью приложения Wake Forest University (WFU) Pickatlas tool [<http://www.fmri.wfubmc.edu/>; 16, 17].

Проводилось сопоставление объема активации в ответ на пассивные и активные движения в прецентральной и постцентральной извилинах, позволяющие судить о первичной моторной и первичной сенсорной коре соответственно (статистический тест Wilcoxon, SPSS, версия 2.0; $p < 0,05$).

Проводилось сопоставление амплитуды центра кластера, его y-координат и распространенности y-координат = y-макс-у-мин при пассивных и активных движениях (статистический тест Wilcoxon, SPSS, версия 2.0; $p < 0,05$). Y-координаты, соответствующие расстоянию в мм до референтной фронтальной плоскости, проведенной через переднюю спайку мозга (передняя спайка $y=0$; -y – смещение кпереди, +y – смещение кзади) использовались в работе для оценки возможного сдвига активации в сторону прецентральной извилины при активных и в сторону постцентральной извилины при пассивных движениях.

Результаты

Результаты группового анализа семи здоровых исследуемых фМРТ-BOLD активации при активном и пассивном движении указательным пальцем правой и левой кистей представлены в табл. 1, 2 и на рис. 2, 3.

В ответ на активные и пассивные движения, как при движении правым, так и левым указательным пальцем, были выделены сети кластеров нейрональной активации в аналогичных зонах сенсомоторной системы головного мозга.

Активация доминировала в противоположном к движению полушарии головного мозга и включала первичную моторную и сенсорную кору (первичная СМК), дополнительные моторные области – ПМК, ДМК, а также в полушарии

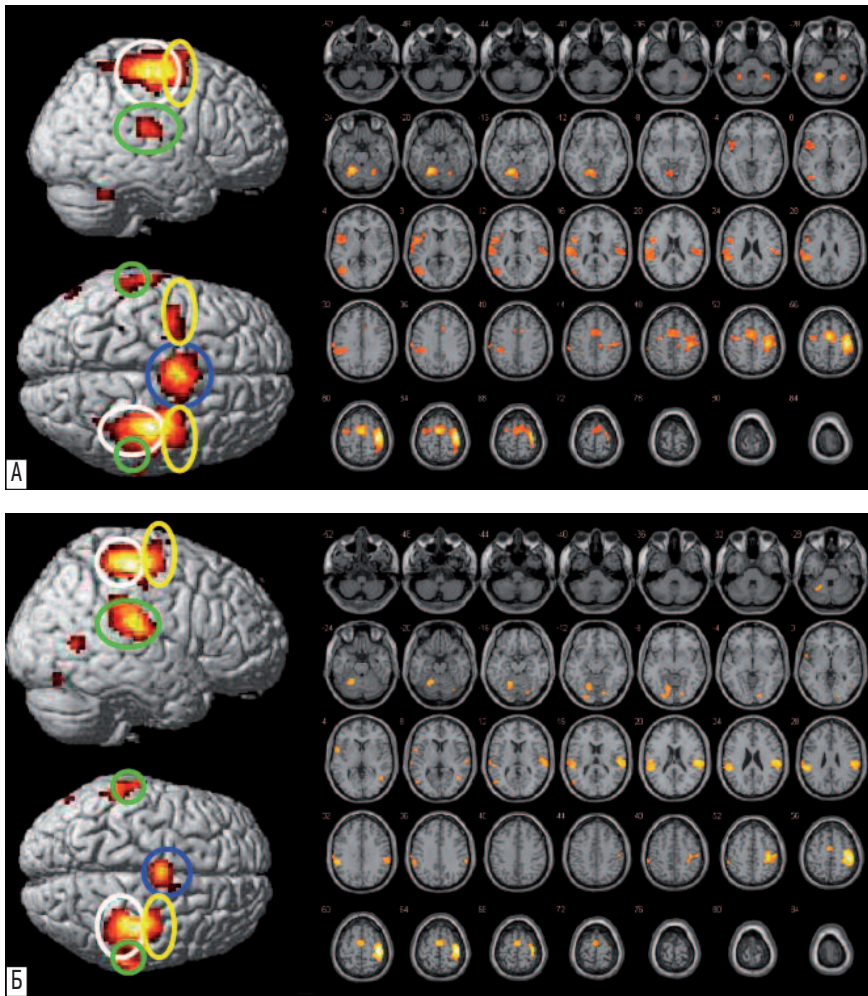


рис. 3: фМРТ-BOLD карты активации группового анализа семи здоровых исследуемых при активном (А) и пассивном (Б) движении левым указательным пальцем, наложенные на 3D изображения мозга (вид со стороны полушария противоположного движению и сверху) и аксиальные срезы мозга. Обозначения соответствуют таковым на рис.2.

мозжечка, соответствующем стороне движения. Активация СМК отмечена только на стороне, противоположной движению. При активных движениях правым указательным пальцем активация СМК, ПМК, ДМК, ВСК выделялась единым кластером, который распространялся от премоторной коры (поле 6) через СМК (поле 4, 3, 2, 1) к нижней теменной коре (поле 40). При пассивных движениях правым и активных движениях левым указательными пальцами отдельным от основных зон активации кластером выделялась ВСК, а при пассивных движениях левым указательным пальцем – ДМК (табл. 1, 2; рис. 2, 3).

При выполнении активных движений, в отличие от пассивных, отмечалась одновременная активация ПМК на стороне движения.

При активных движениях левым и пассивных движениях правым и левым указательными пальцами активация происходила и во ВСК на стороне движения.

Орбитофронтальная кора активировалась при всех видах движений на стороне, противоположной движению, а при пассивных движениях правым указательным пальцем и на стороне движения.

Мозжечок активировался только на стороне движения, а при активных движениях левым указательным пальцем – и на противоположной движению.

Рассчитанные объемы выделенных кластеров имели порог статистической значимости $p_{uncorr} < 0,002$, а значения вокселей с максимальными значениями в выделенных кластерах сенсомоторной коры на противоположной движению стороне $p_{corr} < 0,000$ при $Z > 4,64$ (табл.1, 2).

Вариабельность объединения в кластеры активированных сенсомоторных зон явились препятствием для прямого количественного сопоставления полученных данных. Выявленная с использованием приложения Wake Forest University (WFU) Pickatlas tool [16, 17] активация в прецентральной и постцентральной извилинах противоположного к движению полушария головного мозга была наложена на маркированные шаблоны аналогичных извилин. При сопоставлении с помощью статистического теста Wilcoxon (SPSS, версия 2.0) объема активации и амплитуды вокселей с максимальными значениями в прецентральной и постцентральной извилинах при пассивных и активных движениях не получено достоверных различий между данными показателями в зависимости от качества движений ни в прецентральной, ни в постцентральной извилинах (рис. 4).

Проведенное сопоставление с использованием статистического теста Wilcoxon (SPSS, версия 2.0) амплитуды центра кластера, его у-координат, а также распространенности у-координат в прецентральной и постцентральной извилинах при пассивных и активных движениях также не выявило достоверных различий между данными показателями (рис. 5, 6).

таблица 1: фМРТ-BOLD данные группового анализа семи здоровых исследуемых: выполнение активных и пассивных движений правым указательным пальцем по сравнению с режимом покоя.

Активируемые области мозга (поля Бродманна), (n=7)	сторона	Кластерный анализ		Воксельный анализ				
		объем кластера	p_{uncorr}	Talairach -координаты (MNI) вокселей с максимальными значениями			Z-критерий	$p_{FWE\ corr}$
				x	y	z		
<i>Активные движения:</i>								
СМК (4, 3, 1, 2), ДМК* (6), ПМК (6), ВСК (40, 7, 39)	л	4182	0,000	-36 -3 -48	-18 -3 3	63 63 15	Inf Inf 7,01	0,000 0,000 0,000
орбитофронтальная кора (10)	л	167	0,000	-39	39	21	4,86	0,000
ПМК (6), островок (13)	п	545	0,000	48 42 42	6 -3 12	6 48 12	5,55 5,35 4,85	0,001 0,002 0,002
мозжечок	п	893	0,000	24 15 15	-57 -54 -63	-21 -18 -48	Inf Inf 6,18	0,000 0,000 0,000
<i>Пассивные движения:</i>								
СМК (4, 3, 1, 2), ДМК* (6), ПМК (6)	л	3163	0,000	-36 -36 -51	-18 -27 -21	66 66 51	Inf Inf Inf	0,000 0,000 0,000
ВСК (40, 7, 39)	л	922	0,000	54 66 63	-30 -27 -30	30 18 27	7,17 6,73 6,49	0,000 0,000 0,000
орбитофронтальная кора (10)	л	170	0,000	-36	42	33	5,33	0,000
орбитофронтальная кора (10)	п	170	0,000	36	39	27	5,10	0,014
ПМК (6), островок (13)	п	224	0,000	42 51	0 9	6 12	4,83 4,79	0,027 0,032
мозжечок	п	182 120	0,000 0,000	24 15	-54 -63	-24 -48	6,36 5,86	0,000 0,000

Обсуждение

Абсолютное большинство проведенных на настоящий момент фМРТ-BOLD-исследований по изучению реорганизации коры у больных с двигательными нарушениями выполнено с использованием активных движений [4, 5, 6, 9, 14, 22, 30]. Однако подобно тому, как различия в активационном паттерне мозга у больных с полным восстановлением движений и здоровых людей не могли показать, каким образом поврежденный мозг адаптировался к изменениям [5], так и модели фМРТ-активации больных с полным восстановлением двигательной функции не могут быть использованы для прогнозирования и объяснения динамических изменений в мозге, разработки подходов управляемой реорганизации коры у больных с тяжелыми двигательными нарушениями.

При планировании данного исследования мы исходили из необходимости получения парадигмы для изучения адаптационных изменений в коре головного мозга больных, неспособных выполнять движения в заданном

таблица 2: фМРТ-BOLD данные группового анализа семи здоровых исследуемых: выполнение активных и пассивных движений левым указательным пальцем по сравнению с режимом покоя.

Активируемые области мозга (поля Бродманна) (n=7)	сторона	Кластерный анализ		Воксельный анализ				
		объем кластера	p_{uncorr}	Talairach -координаты (MNI) вокселей с максимальными значениями			Z-критерий	$p_{FWE\ corr}$
				x	y	z		
<i>Активные движения:</i>								
СМК (4, 3, 1, 2), ПМК (6), ДМК* (6)	п	1866	0,000	39 -3 -39	-21 -6 -6	60 60 60	Inf Inf 5,60	0,000 0,000 0,000
ВСК (40, 7, 39)	п	221	0,000	57 48	-24 -21	18 18	5,19 5,00	0,000 0,000
орбитофронтальная кора (10)	п	72	0,002	33	39	24	4,64	0,000
ВСК (40, 7, 39)	л	1162	0,000	-54 -60	-39 -24	27 18	6,36 6,09	0,000 0,000
мозжечок	л	437 88	0,000 0,001	-18 -24	-54 -57	-21 -51	Inf 3,52	0,000 0,004
мозжечок	п	141	0,000	30	-43	-27	5,88	0,000
<i>Пассивные движения:</i>								
СМК (4, 3, 1, 2), ПМК (6), ВСК (40, 7, 39)	п	1162	0,000	42 57 33	-24 -24 -15	60 18 69	Inf 7,03 5,99	0,000 0,000 0,000
ДМК* (6)	п	332	0,000	0	-9	66	6,60	0,000
ВСК (40, 7, 39)	л	555	0,000	-51	-36	24	6,73	0,000
орбитофронтальная кора (10)	л	81	0,001	-54	6	3	5,54	0,001
мозжечок	л	444	0,000	-21 -15	-54 -63	-21 -12	6,03 5,09	0,000 0,009

темпе, что является обязательным условием при проведении фМРТ. Анатомио-физиологическая общность сенсорной и моторной коры человека, обусловленная наличием афферентного входа не только в первичную сенсорную кору в постцентральной извилине, но первичную моторную кору в прецентральной извилине [12], является основанием для ее обозначения как СМК и предполагает возможность использования сенсорного входа для изучения состояния моторной коры. Первые исследования с парадигмой сенсорной стимуляции в виде электрической и вибрационной стимуляции, тактильного воздействия для оценки СМК были сделаны с помощью позитронно-эмиссионной томографии (ПЭТ) [7, 13, 26], затем – фМРТ [20, 32]. Несколько позднее в качестве сенсорной парадигмы были использованы пассивные движения сначала при ПЭТ [18, 31], далее при фМРТ [15, 21, 25]. Остановив свой выбор на парадигме пассивных движений в заданном темпе, мы принимали во внимание ее простоту, отсутствие ограничений для использования, возможность выполнения при любой степени двигательных расстройств. В отличие от предшествующих работ, где рассматривались движения в крупных суставах для

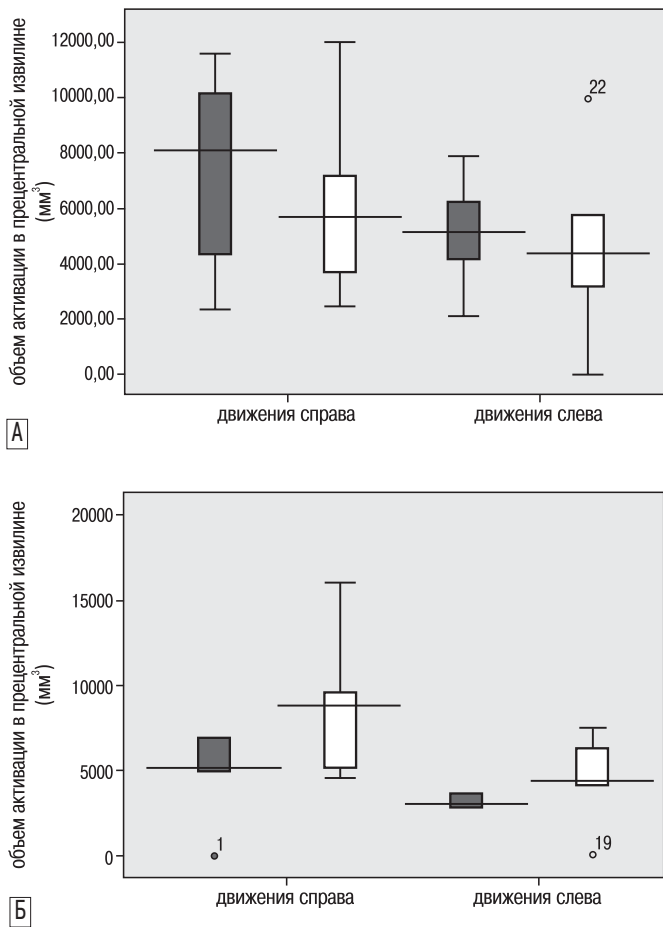


рис. 4: Сопоставление медианных значений объема активации (мм³) в прецентральной извилине (А) и постцентральной извилине (Б) при активных (темные столбики) и пассивных (светлые столбики) движениях правым и левым указательным пальцем (Wilcoxon тест, $p < 0,05$). Достоверных различий не получено.

сопоставления активации в первичной СМК при активных и пассивных движениях [15, 21, 25], мы использовали движения указательным пальцем, ориентируясь на знания о необходимости значительной интеграции структур и связей сенсомоторной системы в обеспечении его движений [5], что позволяло нам рассчитывать на получение информации об обширной нейрональной сети сенсомоторного модуля.

Проведенное нами исследование по уточнению возможности использования пассивной двигательной парадигмы в виде движения указательного пальца в заданном темпе для оценки СМК методом фМРТ-BOLD показало совпадение зон активации мозга при активных и пассивных движениях, как правого, так и левого указательного пальца. Доминировала активация первичной СМК, ПМК, ДМК, ВСК на стороне, противоположной движению, и полушария мозжечка, соответствующего стороне движения. При этом вовлечение СМК было отмечено только на стороне, противоположной движению. Полученные результаты совпадают с представлениями классической анатомии о полушарных и мозжечковых проекциях и соответствуют данным предыдущих исследований о модели активации при активных движениях [9, 24, 27, 28]. Следует особо

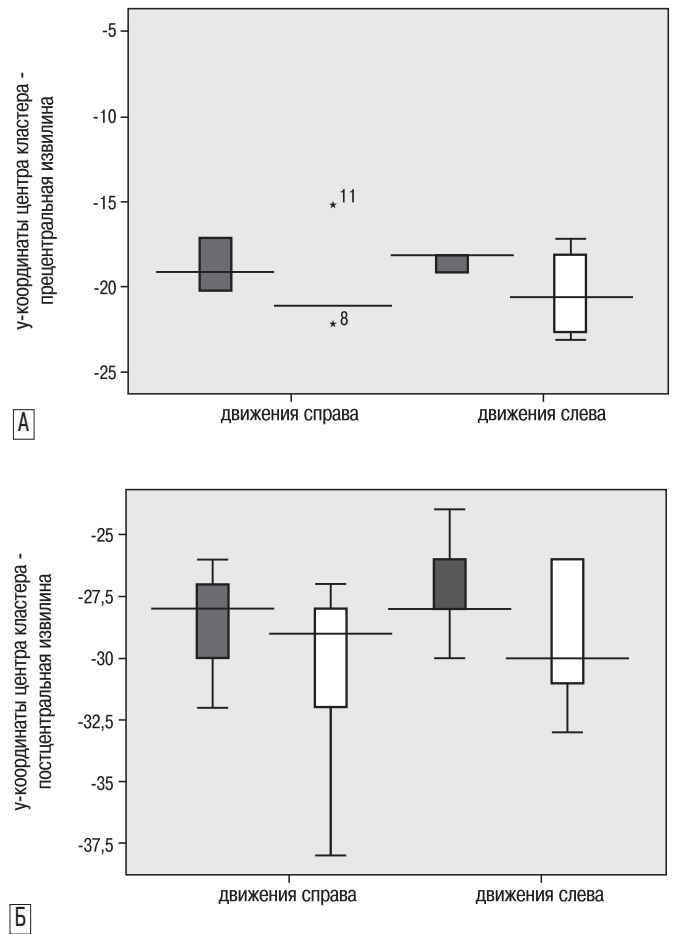


рис. 5: Сопоставление медианных значений у-координат центра кластера в прецентральной извилине (А) и постцентральной извилине (Б) при активных (темные столбики) и пассивных (светлые столбики) движениях правым и левым указательным пальцем (Wilcoxon тест, $p < 0,05$). Достоверных различий не получено.

отметить, что активация при пассивных движениях, опосредованная, главным образом, проприоцептивным и тактильным сенсорным входом, также как и при активных движениях, выделялась большим кластером. Она включала в себя СМК, ПМК, ДМК при движениях правым пальцем и СМК, ПМК, ВСК при движениях левым указательным пальцем. Полученные данные свидетельствуют о сходной функциональной интеграции при двух видах движений и являются подтверждением известного факта «перекрывания» сенсорной и моторной коры, обеспечиваемого окончанием части чувствительных афферентных волокон в прецентральной извилине и началом более чем половины пирамидного пути в других областях коры лобной доли (вне прецентральной извилины 4 поля), полях 3, 2, 1 соматосенсорной коры теменной доли и других областей теменной доли [2].

Другим проявлением эквивалентной функциональной интеграции являлось вовлечение в активацию лобных и теменных ассоциативных полей на противоположной движению стороне при обоих видах движений и дополнительным включением в работу сенсомоторной сети нейрональных кластеров в полушарии на стороне движения: при активных движениях правым и левым пальцем – ПМК,

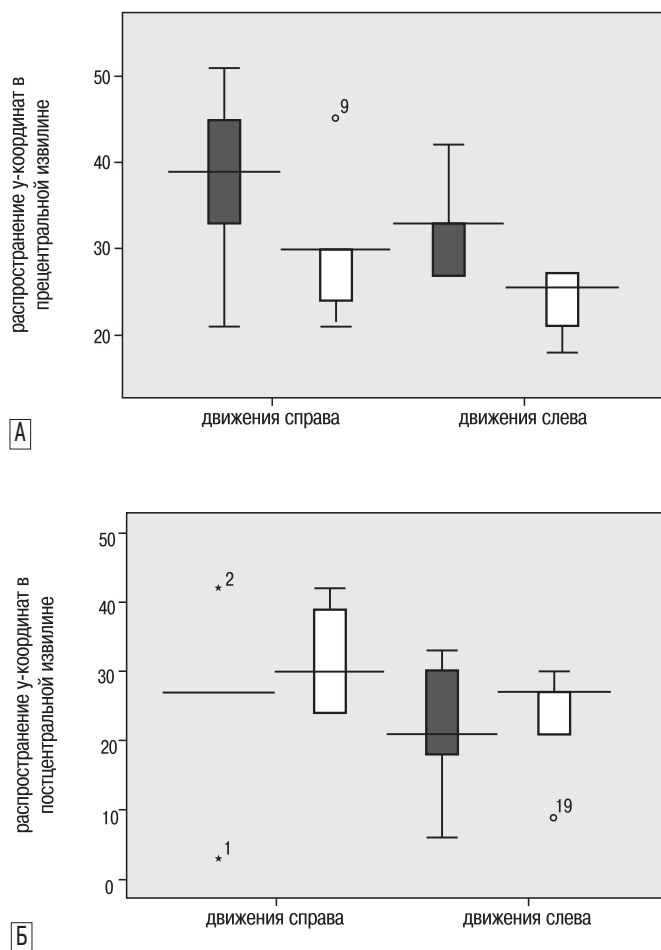


рис. 6: Сопоставление распространенности у-координат в прецентральной извилине (А) и постцентральной извилине (Б) при активных (фиолетовые столбики) и пассивных (бежевые столбики) движениях правым и левым указательным пальцем (Wilcoxon тест, $p < 0,05$). Достоверных различий не получено.

при пассивных движениях правым и левым пальцем и активном движении левым пальцем – ВСК, при пассивном движении правым пальцем – орбитофронтальной коры. Заслуживает внимание факт, что только при пассивных движениях отмечалась дополнительная активация на стороне движения ассоциативной нижней теменной коры. По всей вероятности, пассивные движения требуют большей интеграции в работе сенсомоторного модуля с включением межполушарных транскаллозальных связей для анализа сенсорной информации и ее сопоставления с предшествующими знаниями. Полученные данные также согласуются с представлениями о том, что раннее соматосенсорное представительство характеризуется латерализацией, в то время как позднее – двусторонностью [28]. С другой стороны, двусторонняя активация ПМК отмечена только при активных движениях, что, вероятно, обусловлено включением межполушарных транскортикальных связей для оптимизации планирования и контроля произвольных движений. Эти данные также согласуются с устоявшимися представлениями о том, что первичная моторная кора и ПМК составляют единую функциональную систему, обеспечивающую планирование и контроль движений и что при выполнении задания одной рукой активируется ПМК обоих полушарий [2]. Одновременная активация

ПМК и ассоциативных теменных полей (вторичных и третичных) является подтверждением другого установленного в эксперименте факта – о направленности связей ассоциативных путей от вторичных ассоциативных теменных зон (поля 5, 7) к третичной ассоциативной зоне (поля 39, 40), и от них – к премоторным корковым полям, обеспечивающим речевую функцию и иннервацию лица и кисти [2].

Возможность использования пассивных движений наряду с активными для исследования сенсомоторной коры была подтверждена нами не только совпадением зон активации и особенностью их выделения при двух видах движений, но и отсутствием различий в объеме активации, амплитуде вокселей с максимальными значениями в прецентральной и постцентральной извилинах противоположного движению полушария мозга, позволяющим судить об активации в первичной моторной и соматосенсорной областях коры соответственно (статистический тест Wilcoxon, $p < 0,05$). Поскольку важной характеристикой активации при активных и пассивных движениях служил ее возможный сдвиг к прецентральной извилине при активных движениях и к постцентральной извилине – при пассивных, мы использовали координаты оси «у», соответствующие расстоянию в мм до референтной фронтальной плоскости, проведенной через переднюю спайку мозга ($y=0$, $-y$ – смещение кпереди, $+y$ – смещение кзади) для характеристики возможного «передне-заднего» сдвига. Проведенное сопоставление с использованием статистического теста Вилкоксона (SPSS, версия 2.0), не выявило различий в у-координатах центра кластера и их распространенности ($y\text{-max}-y\text{-min}$) при активных и пассивных движениях для прецентральной и постцентральной извилин, что свидетельствует об отсутствии смещения в сторону первичной моторной коры при активных движениях и первичной сенсорной – при пассивных.

Полученные нами результаты по активации в первичной СМК в целом совпадают с таковыми М. Косак и соавт. (2010) [15]. Исследователи на основании совпадения данных сопоставительного картирования двигательного гомункулюса при пассивных и активных движениях во всех крупных суставах предположили возможность использования пассивных движений для исследования СМК, когда активные не могут быть выполнены. Результаты нашего исследования не могут быть напрямую сопоставлены с таковыми двух других доступных работ по использованию пассивных движений в оценке СМК в силу существенных различий эксперимента. С. Sahuou и соавт. (2004) использовали движения в голеностопном суставе, в то время как Н. Reddy и соавт. (2001) – движения в лучезапястном суставе в условиях периферической денервации [21, 25].

Заклучение

Таким образом, проведенное нами сопоставление данных регионального картирования нейронных сетей сенсомоторной системы при активных и пассивных движениях показало полное совпадение по зонам активации и особенностям их выделения, отсутствие статистических различий в объеме активации, ее амплитуде и локализации в первичной СМК. Это позволяет рассматривать парадигму пассивных движений указательным пальцем в заданном темпе как альтернативную активным движениям для изучения реорганизации сенсомоторной системы больных с выраженными двигательными нарушениями. Выявляемая при использовании данной парадигмы обширная сеть активации нейронных кластеров структур сенсомоторной

системы свидетельствует о значительной интеграции мозга в обеспечении данного вида движений и позволяет предполагать возможность использования ее не только для картографического отображения региональной активации, но и в оценке межрегиональных связей, характеризующих динамическую организацию мозга. Последнее открывает

возможности поиска областей-мишеней для проведения ремоделирования нейрональных сетей методами модуляции возбуждения и торможения в нейрональных сетях (различные модификации транскраниальной магнитной стимуляции и другие) для оптимизации восстановления.

Список литературы

1. *Arthurs O., Boniface S.* How well do we understand the neural origins of the fMRI BOLD signal? *Trends Neurosci.* 2002; 25: 27–31.
2. *Baehr M., Frotscher M.* Duus' topical diagnosis in neurology: anatomy, physiology, signs, symptoms. Thieme, 4th 2005.
3. *Baron J.C., Cohen L.G., Cramer S.C. et al.* Neuroimaging in stroke recovery: a position paper from the First International Workshop on Neuroimaging and Stroke Recovery. *Cerebrovasc. Dis.* 2004; 18: 260–267.
4. *Butefisch C.M., Kleiser R., Korber B. et al.* Recruitment of contralateral motor cortex in stroke patients with recovery of hand function. *Neurology* 2005; 64: 1067–1069.
5. *Calautti C. and Baron J.-K.* Functional neuroimaging studies of motor recovery after stroke in adults. *Stroke* 2003; 34: 1553–1566.
6. *Carey L.M., Abbot D.F., Egan G.F. et al.* Evolution of brain activation with good and poor motor recovery after stroke. *Neurorehabil. Neural. Repair.* 2006; 20: 24–41.
7. *Casey K.L., Minoshima S., Morrow T.J., Koeppe R.A.* Comparison of human cerebral activation pattern during cutaneous warmth, heat pain, and deep cold pain. *J. Neurophysiol.* 1996; 76: 571–581.
8. *Colebatch J.G., Deiber M.P., Passingham R.E. et al.* Regional cerebral blood flow during voluntary arm and hand movements in human subjects. *J. Neurophysiol.* 1991; 65: 1392–1401.
9. *Cramer S.C., Nelles G., Benson R.R. et al.* A functional MRI study of subjects recovered from hemiparetic stroke. *Stroke* 1997; 28: 2518–2527.
10. *Cramer S.C., Nelles G., Schaechter J.D. et al.* A functional MRI study of three motor tasks in the evaluation of stroke recovery. *Neurorehabil. Neural. Repair* 2001; 15: 1–8.
11. *Friston K.J., Holmes A.P., Worsley K.J. et al.* Statistical parametric maps in functional imaging: A general linear approach. *Human Brain Mapping* 1995; 2 (4): 189–210.
12. *Goldring S., Ratcheson R.* Human motor cortex: sensory input data from single neuron recordings. *Science* 1972; 175: 1493–1495.
13. *Ibanez V., Deiber M.P., Sadato N. et al.* Effects of stimulus rate on regional cerebral blood flow after median nerve stimulation. *Brain* 1995; 118: 1339–1351.
14. *Kim Y.H., You S.H., Kwon Y.H. et al.* Longitudinal fMRI study for locomotor recovery in patients with stroke. *Neurology* 2006; 67: 330–333.
15. *Kocak M., Ulmer J.L., Ugurel M.S. et al.* Motor Homunculus: Passive mapping in healthy volunteers by using functional MR Imaging – initial results. *Radiology* 2009; 251: 485–492.
16. *Lancaster J.L., Woldorff M.G., Parsons L.M. et al.* Automated Talairach atlas labels for functional brain mapping. *Hum. Brain Mapp.* 2000; 10: 120–131.
17. *Maldjian J.A., Laurienti P.J., Kraft R.A., Burdette J.H.* An automated method for neuroanatomic and cytoarchitectonic atlas-based interrogation of fMRI data sets. *Neuroimage* 2003; 19: 1233–1239.
18. *Mima T., Sadato N., Yazawa S. et al.* Brain structures related to active and passive finger movements in man. *Brain* 1999; 122: 1989–1997.
19. *Nudo R.J.* Functional and structural plasticity in motor cortex: implications for stroke recovery. *Phys. Med. Rehabil. Clin. N. Am.* 2003; 14: S57–76.
20. *Puce A., Constable R.T., Luby M.L. et al.* Functional magnetic resonance imaging of sensory and motor cortex: comparison with electrophysiological localization. *J. Neurosurg.* 1995; 83: 262–270.
21. *Reddy H., Floyer A., Donaghy M. and Matthews P.M.* Altered cortical activation with finger movement after peripheral denervation: comparison of active and passive tasks. *Exp. Brain Res.* 2001; 138: 484–491.
22. *Rossini P.M., Caltagirone C., Castriota-Scanderberg A. et al.* Hand motor cortical area reorganization in stroke: a study with fMRI, MEG and TMS maps. *NeuroReport* 1998; 9: 2141–2146.
23. *Rossini P.M., Altamura C., Ferreri F. et al.* Neuroimaging experimental studies on brain plasticity in recovery from stroke. *Eura. medicophys.* 2007; 43: 241–254.
24. *Sabatini U., Cholet F., Rascol O. et al.* Effect of side and rate of stimulation on cerebral blood flow changes in motor areas during finger movements in humans. *J. Cereb. Blood Flow Metab.* 1993; 13: 639–645.
25. *Sahyoun C., Floyer-Lea A., Johansen-Berg H. and Matthews P.M.* Towards an understanding of gait control: brain activation during the anticipation, preparation and execution of foot movements. *Neuroimage* 2004; 21: 568–575.
26. *Seitz R.J., Roland P.E.* Vibratory stimulation increases and decreases the regional cerebral blood flow and oxidative metabolism: a positron emission tomography (PET) study. *Acta. Neurol. Scand.* 1992; 86: 60–67.
27. *Shibasaki H., Sadato N., Lyshkow H. et al.* Both primary motor cortex and supplementary motor area play an important role in complex finger movement. *Brain* 1993; 116: 1387–1398.
28. *Simoes C. and Hari R.* Relationship between responses to contra- and ipsilateral stimuli in the human second somatosensory cortex SII. *Neuroimage* 1999; 10: 408–416.
29. *Ward N.S.* Future perspectives in functional neuroimaging in stroke recovery. *Eura medicophys* 2007; 43: 285–294.
30. *Ward N.S., Brown M.M., Thompson A.J., Frackowiak R.S.* Neural correlates of outcome after stroke: a cross-sectional fMRI study. *Brain* 2003; 126: 1430–1448.
31. *Weiller C., Juptner M., Fellows S. and al.* Brain representation of active and passive movements. *Neuroimage* 1996; 4: 105–110.
32. *Yetkin F.Z., Mueller W.M., Hammeke T.A. et al.* Functional magnetic resonance imaging mapping of the sensorimotor cortex with tactile stimulation. *Neurosurg.* 1995; 36: 921–925.

Functional MRI study: passive motor paradigm in the assessment of sensorimotor system

L.A. Dobrynina, R.N. Konovalov, E.I. Kremneva, A.S. Kadykov

Research Center of Neurology, Russian Academy of Medical Sciences (Moscow)

Key words: fMRI, sensorimotor cortex, motor recovery, passive movements, active movements

The fMRI study of 7 healthy volunteers was performed to evaluate the neuron networks of sensorimotor system during active and passive movements of the left and right index fingers. While performing all the tasks, the predominant activation of primary sensorimotor, premotor, supplementary motor areas, secondary sensory zones were shown on the contralateral side, as well as ipsilateral cerebellar activation. It was demonstrated that brain

activation areas in both types of paradigm were corresponding, as well as the activation clusters size, amplitude and voxel coordinates, with the maximum values in the primary motor and sensory cortex. These results allow recommending the paradigm of passive index finger movements in given rate for the evaluation of sensorimotor system in patients with movement disorders.

Контактный адрес: Добрынина Лариса Анатольевна – канд. мед. наук, науч. сотр. 3-го неврологического отделения (ранняя реабилитация для больных с инсультом и другими заболеваниями нервной системы) НЦН РАМН. 123367, Москва, Волоколамское ш., д. 80.
Тел.: +7 (495) 490-24-17; e-mail: in-3so@yandex.ru; dobrla@mail.ru

Кремнева Е.И. – асп. отделения лучевой диагностики НЦН РАМН;

Коновалов Р.Н. – канд. мед. наук, старш. науч. сотр. отделения лучевой диагностики НЦН РАМН;

Кадыков А.С. – докт. мед. наук, проф., зав. 3-им неврологическим отделением НЦН РАМН (Москва).